

# 牛磺酸在治疗猫阻塞性黄疸中的应用

陈丽玲<sup>1</sup> 赵璐露<sup>2</sup> 郭艳<sup>1</sup> 刘汝文<sup>3\*</sup>

1.昆明医科大学临床技能中心,昆明 650500;2.昆明医科大学第一附属医院心内科,昆明 650031;  
3.昆明医科大学动物学部,昆明 650500

**摘要** 通过对临床自发性猫阻塞性黄疸治疗,添加牛磺酸能提高猫的成活率,与基础治疗组对照差异显著,在猫的脂肪肝和毛球阻塞性黄疸治疗中,适当添加牛磺酸有利于猫的治愈和恢复。

**关键词** 脂肪肝;阻塞性黄疸;牛磺酸;毛球

阻塞性黄疸是由于肝内、外胆道闭塞或狭窄,导致胆汁不能排进十二指肠而返流入血液中的一种常见疾病,表现出巩膜、皮肤、黏膜、体液和其他组织染成了黄色<sup>[1]</sup>。猫黄疸主要有几种情况引起:病毒性肝炎、药物性肝炎、自身免疫性肝炎、中毒、寄生虫;其中,脂肪肝、毛球引起黄疸属于阻塞性黄疸。梗阻性黄疸会导致胆道内压力升高、肝脏微循环障碍、胆汁酸循环障碍、胆红素异常、生物酶(ALT、AST、GGT、TBIL)表达异常、免疫功能异常以及多种脏器功能发生改变,三大营养物质(糖、脂肪、蛋白质)代谢异常,多脏器代谢综合征出现病理症状。猫阻塞性黄疸主要发生于肥胖和从没喂过化毛系列的东 西,毛球引起,发病年龄出现自几个月到十几岁,治疗过程中添加牛磺酸有利于猫的治愈和恢复,现推荐给同行。

## 1 材料与方 法

1)2017 年 1 月-2019 年 12 月,昆明康祥宠物医院接诊阻塞性黄疸猫 20 例。其中,英国短毛猫 7 例,美国短毛猫 5 例,家猫 8 例(分别是雄性 12 例,雌性 8 例)。雄性猫主要是做过去势手术的猫,体重 5 kg 左右,偏肥胖;雌性猫在 3 月龄至 16 岁,由于长期没饲喂过化毛膏或猫草等,忽然出现呕吐,精

神萎靡、几天没有大便、不吃不喝,方来就诊。

2)诊断方法。通过问诊:猫出现频繁呕吐、不排便 3 d,触诊腹部有疼痛感,有串珠状球、触摸用力即可呕吐,体温 37.6 ℃,可视黏膜黄染。

3)实验室检查。利用快速试纸排除 FCV、TOXO,采桡静脉血 1 mL,分别测血常规和肝肾功能指标(表 1~表 2)。

4)影像学检查。从图 1 可以看出,猫有脂肪肝、胃、小肠堵塞;小肠水肿、十二指肠区胰腺总管阻塞,肾脏肿大、出现腹水。

## 2 结果与分析

### 2.1 血常规

由表 1 可知,WBC、LY%、Mo%不同水平地升高,与参考值比较差异极显著( $P<0.01$ );RBC、HGB、HCT、MCV 不同程度下降,与参考值比较差异显著( $P<0.05$ )。炎性细胞升高,红细胞下降,细胞容积下降,血红蛋白含量降低等。

### 2.2 生化检测

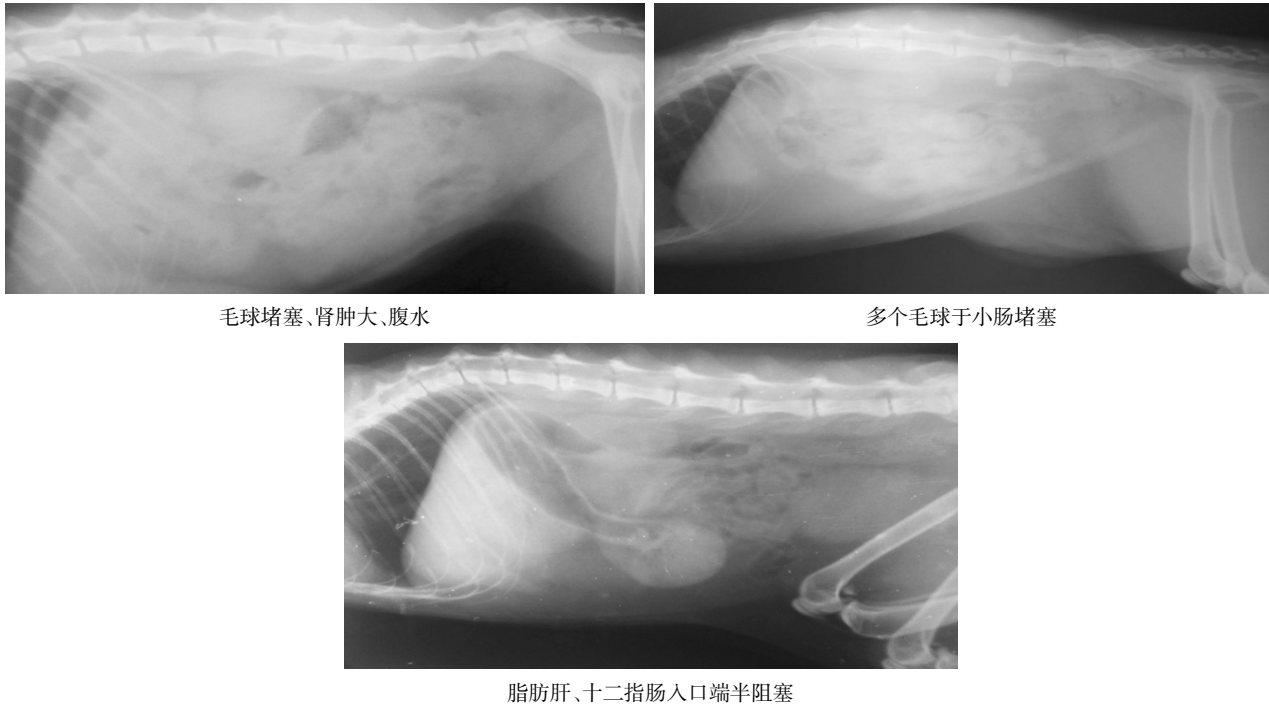
由表 2 可知:患病猫 ALT、AST、GGT、TBIL、BUN 都有不同程度的升高,ALT、AST、TBIL 升高 50%以上,与参考值相比差异极显著( $P<0.01$ );TP 指标下降,与参考值相比差异显著( $P<0.05$ )。通过试

收稿日期:2020-02-17

基金项目:云南省基础研究计划(2019FE001(-027))

\* 通讯作者

陈丽玲,女,1974 年生,博士,高级实验师。



毛球堵塞、肾肿大、腹水

多个毛球于小肠堵塞

脂肪肝、十二指肠入口端半阻塞

图 1 猫腹侧位 X 光片图

表 1 血常规检测结果

检测项目	n	检测结果	参考范围
RBC	20	4.2±1.5*	5.0~10.0(10 <sup>9</sup> /L)
WBC	20	23.0±9.2**	5.5~19.5(10 <sup>9</sup> /L)
HGB	20	70±17*	80~150(g/L)
HCT	20	0.189±0.120	0.24~0.45(L/L)
MCV	20	37.2±2.4*	39~55(10 <sup>-15</sup> /L)
MCH	20	12.6±1.3	13~17(10 <sup>-12</sup> /L)
MCHC	20	33.8±3.1	30~36(g/dL)
PLT	20	500.0±64.2	300~700(10 <sup>9</sup> /L)
GR%	20	19.1±12.1	35~75(%)
LY%	20	74.0±23.2**	20~55(%)
Mo%	20	6.3±2.5	0~4(%)

注:\*\* 病例组与参考值比较差异极显著(P<0.01); \* 病例组与参考值比较差异显著(P<0.05),下同。

纸检测排查病毒感染、弓形体感染,按症状、结合影像和生化指标确诊猫属于阻塞性黄疸。

### 3 治疗

对照组:补充 5%或 10%糖水,增加 ATP、COA、Vit B<sub>6</sub>、甲硫氨酸维生素 B<sub>1</sub>、复方甘草酸铵、易善复、卵磷脂、古拉定、茵栀黄注射液以及各种维生素,按止吐、适当补钾、保肝、退黄、通便等原则进行治疗。口服液体石蜡油、猫草化毛膏使胃肠通畅,治疗组除使用上述药物外还添加牛磺酸(饮水和食物),7 d 黄疸退后,恢复食欲。有 2 例毛球没化开的黄疸

难退,3 d 后死亡。对照组有 3 例死亡,结果见表 3:与对照组相比较差异显著(P<0.05),添加牛磺酸治疗组疗效优于对照组。

### 4 讨论

一些猫营养过剩出现肥胖,特别是做过去势手术的猫,雄激素下降,好斗性减弱,运动减少、致使猫更容易出现脂肪肝,肝细胞脂肪变性、门管区炎症、TNF-α、IL-1、IL-6 分泌增加,进一步发展成腺泡坏死灶、肝纤维化、肝硬化、胆管狭窄、梗阻性黄疸,即血中胆红素增高,聚集皮下脂肪、巩膜、黏膜、以

表 2 生化检测结果

检测项目	n	检测结果	参考范围
ALT	20	≥1 500**	8.2~100(U/L)
CRE	20	149±11.6	27~186(μmol/L)
AST	20	≥1 600**	9.2~39.5(U/L)
GGT	20	1.7±0.12	0~2(U/L)
BUN	20	12.8±0.11*	3.6~10.7(mmol/L)
TP	20	50.1±4.2*	54~82(g/L)
GLO	20	23.2±3.8*	15~57(g/L)
ALB	20	27.5±4.3	27~45(g/L)
GLU	20	4.2±0.29	4.11~8.84(mmol/L)
TBIL	20	39.13±8.2**	2.0~10.3(μmol/L)
A/G	20	1.0~1.4	

表 3 2 组临床疗效比较

组别	n	有效/例	显效/例	无效/例	总有效/%
治疗组	10	7	1	2	80
对照组	10	5	2	3	70

及其他组织和体液发生黄染的现象<sup>[2]</sup>。猫经常舔毛,在胃肠中形成毛球,主人从不饲喂化毛膏使毛球解开,以便从大便排出,长期形成毛球导致胃肠阻塞。这是猫诱发阻塞性黄疸的又一原因。毛球阻塞破坏肠道平衡,导致细菌过度生长,细菌移位,内毒素血症和免疫功能低下,肠道黏膜屏障破坏内毒素由肠道入肝<sup>[3-4]</sup>。肠源性内毒素增高,外压性狭窄、阻塞引起肝内外胆汁淤积,可激活肝脏的枯否氏细胞,机体的单核巨噬细胞系统,炎性因子分泌增多,损害血管内皮细胞,改变内皮细胞结构、代谢及渗透性而出现代谢性紊乱<sup>[4]</sup>。多脏器损伤,肾功能下降,腹水出现。往往因猫比较安静不易发现或发现时间较晚,治疗采用保肝、退黄、通便、添加牛磺酸。牛磺酸能调节细胞活化、增殖、免疫清除、凋亡、衰老、自噬、抗氧化应激、减少氧自由基介导的肝损伤,尤其是肠源性内毒素激活肝脏的单核巨噬细胞、枯否氏细胞系统<sup>[5]</sup>,使炎性因子产生重新被调节,牛磺酸不仅参与维持机体内环境稳态,干预相应代谢物、通

过合成新生物或影响细胞内与肝纤维化有关的细胞器的结构功能和细胞信号传导,最终干预其他氨基酸的合成、保护肝细胞受损、改善患猫的生存状态,在该病治疗中有重要意义。

### 参 考 文 献

- [1] 杨会堂.中西医结合治疗梗阻性黄疸 30 例心得[J].中医临床研究,2016,6(6):152.
- [2] 丁晓东,范建高,王国良.肥胖性脂肪肝发病机制的研究进展[J].肝脏,2003,8(4):52-54.
- [3] CHASSAING B, ETIENNE-MESMIN L, GEWTRTZ A T. Microbiota-liver axis in hepatic disease[J]. Hepatology, 2014, 59(1): 328-339.
- [4] 周中凯,杨艳,郑排云,等.肠道微生物蛋白质的发酵与肠道健康的关系[J].食品科学,2014,35(1):303-309.
- [5] RIDLON J M, ALVES J M, HYLEMON P B, et al. Cirrhosis, bile acids and gut microbiota: unraveling a complex relationship. Gut microbes, 2013, 4(5):382-387.

【责任编辑:胡 敏】