

1 例亚洲象断牙的治疗与日常护理

周 凯 许海芳

无锡太湖明珠欢乐园有限公司, 江苏无锡 214151

摘要 牙齿健康对于动物正常获取和消化食物、保障身体健康起着非常重要的作用。牙齿在很多哺乳类动物中担负切咬、咀嚼和保持面部外形的功能,其主要构成物质为牙本质。大象的牙齿既是御敌的武器,又是采食的工具,在野外能够剥树皮和掘植物的根茎,牙齿的好坏直接影响动物机体健康和生理行为。

关键词 亚洲象;断牙;治疗;日常护理

无锡动物园 1 头雌性亚洲象“茜茜”,于 2018 年 2 月 28 日出现右侧门齿断裂、牙髓腔暴露有出血、流出恶臭乳黄色溶液等症状。笔者采取了加强日常消毒、冲洗、敷药等手段,预后效果良好。

1 临床症状

亚洲象“茜茜”,雌性,2006 年出生在上海动物园,是上海动物园明星大象“版纳”和“八莫”的第 8 个小女儿,于 2009 年来到了无锡动物园。在园期间得到精心照料,各方面生长发育状况良好。于 2018 年 2 月 28 日早上发现其精神不佳,进一步检查发现右侧门齿断裂,有出血,牙髓腔暴露,流出恶臭乳黄色脓液,异物感和不适刺激令它用断裂的犬齿在

水槽和栏杆上摩擦,用手触诊可明显感觉到牙齿的断裂面(图 1~图 2)。

2 治疗方案

2.1 治疗方向

首先,进行牙齿断面清理、清洗和消毒,并进一步加以抗感染和厌氧菌的预防。考虑到牙齿断裂、牙髓腔暴露并伴有出血化脓症状,选用酒精棉擦拭脓液、双氧水进行外部冲洗消毒、最后擦上 SMZ,配合奥硝唑口服给药进行消炎。

2.2 治疗方法与效果

每天投喂奥硝唑 0.25 g × 50 粒,每隔 2 d 用酒精棉擦拭患处,擦去脓液,用注射器将双氧水注射



图 1 断牙




图 2 创面感染

收稿日期:2020-05-18

周 凯,男,1987 年生,助理兽医师。

入牙髓腔,冲洗牙髓腔,之后再用水生理盐水充分冲洗,达到冲洗消毒的目的。清洗结束后把 SMZ 药粉涂抹在断面创口上以控制继发感染。经过 2 个多月不间断的清洗治疗,脓液流出的情况得到了基本控制(图 3)。

经过 1 个月的坚持治疗,牙髓生长良好、填满牙髓腔,饮食恢复常态,行为异常不再出现,疼痛感消失,精神状态逐渐转好,最终痊愈(图 4)。

3 治疗体会

1) 大多数哺乳动物只有乳牙和恒牙 2 副牙齿,然而大象换牙不管在次数上还是形式上都与人类不尽相同。由于进食大量粗糙食物,牙齿磨损情况比一般动物严重,作为生理性的补偿,除了暴露在



图 3 局部清创处理

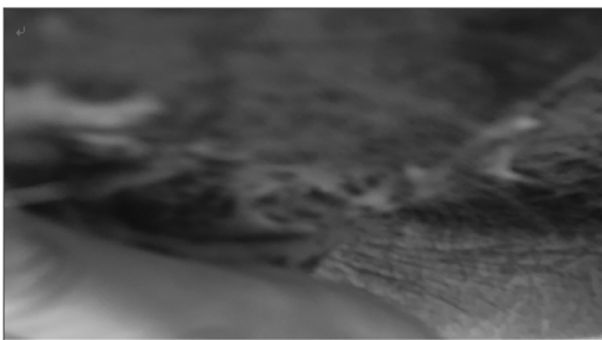


图 4 长出新牙

体外的 2 根尖象牙(门齿)只在乳牙恒牙交替时更换 1 次之外,大象口腔里的槽牙(臼齿)一生会换 5 次之多,也就是说其一生前前后后一共要换 6 副牙。每副牙齿各有 4 颗,在口腔上下 2 侧的 4 个方位各 1 颗。换牙时,新牙从后方推挤旧牙,直到把旧牙向前推出口腔,完成更替。

2) 无锡属北亚热带湿润区,亚热带季风气候,受季风环流影响,形成的气候特点是:四季分明、气候温和、雨水充沛、日照充足、无霜期长、冬季寒冷。该象于每年冬季关入室内防冻保暖需 5 个月之久,室内活动场地较小,可能由于室内丰容措施跟不上,加上该象尚处在活泼多动的少年时期,无聊的动物只能在栏杆和水槽上玩耍导致牙齿意外断裂;也有可能是要长牙有痒感,蹭痒时把牙蹭断等多种生理原因。该象在断牙后用手触摸断牙处可明显感受到牙髓腔损伤不严重,只要发现及时,用适当的方式坚持处理就能痊愈。该象的治疗体会是贵在坚持,坚持消毒、坚持清洗、坚持用药,防止继发感染,加强观察就可以完成控制感染最终依靠自身的免疫力得到痊愈。

3) 亚洲象日常饲养管理中应做好草料中异物检查,环境中去除硬物影响,这些对于牙齿健康很有帮助。有条件可以定期检查牙齿状况,对牙齿疾病做到早发现早治疗,一旦造成化脓感染其根治效果会变得更差,也直接影响大象的健康。平时有条件的应加强基础性的行为训练,特别是配合兽医检查治疗的驯化,从称重、测体温和监测血象,再到定期体况检查,包括口腔、四肢和皮肤等。如果日常发现动物出现食欲不振、体温升高,或应做全面细致的检查以找出原因,在牙科检查时要结合触诊,同时观察其进食情况,明显感觉牙齿有异常就要尽早处理,直至病症消失为止。越早发现治疗,效果越好。

【责任编辑:胡 敏】